

CASUÍSTICA

SÍNDROME DE LA BOLSA DE ORINA PÚRPURA. UN CASO

PURPLE URINE BAG SYNDROME. A CASE

Sonia Mastrapasqua¹, Fabiola Rodríguez Somoza², María Carolina Martínez¹

1) Servicio de Nefrología, Hospital Provincial Neuquén Dr. Castro Rendón, Neuquén, Argentina

2) Servicio de Medicina General, Hospital Bouquet Roldán, Neuquén, Argentina

Rev Nefrol Dial Traspl. 2018; 38 (1): 87-90

RESUMEN

El síndrome de la bolsa de orina púrpura es una condición muy poco frecuente, caracterizada por una llamativa coloración púrpura intensa de la orina. Se observa en pacientes con cateterización de la vía urinaria y la infección por determinadas bacterias capaces de generar una reacción química entre la orina y el material plástico de la bolsa colectora, que resulta en un llamativo color púrpura en la orina.

Presentamos un caso de PUBS por ser un fenómeno poco frecuente, por la preocupación que genera en el enfermo y en el equipo de salud, y por las implicancias clínicas del manejo de las infecciones del tracto urinario.

PALABRAS CLAVE: orina púrpura; infección urinaria; cateterización urinaria

ABSTRACT

Purple urine bag syndrome is a rare condition, characterized by purple coloration of the urine inside the bag. It is observed in patients who have urinary catheters together with an infection associated with certain bacterial species, which produce a chemical reaction between the plastic of the urine bag and the urine, resulting in an intense purple color of the urine.

We report a patient with PUBS, because it is an unfrequented phenomenon that generates

alarm in family members and health care workers and because of the clinical implications of urinary tract infection management.

KEYWORDS: purple urine; urinary tract infection; urinary catheterization

CASO CLÍNICO

Paciente varón, anciano (90 años), lúcido e instruido, en malas condiciones de vida socio-económicas, desnutrido, con EPOC. Antecedentes patológicos de infecciones del tracto urinario (ITU) a repetición, y cateterización permanente de la vía urinaria por episodio obstructivo en 2012 (el enfermo no aceptó tratamiento quirúrgico). Dos episodios de internación en el Hospital Bouquet Roldán por reagudización de su EPOC y una ITU que requirió tratamiento ATB vía endovenosa.

A lo largo de estos años de los cultivos de orina se rescataron los siguientes gérmenes: *Proteus mirabilis*, *Morganella morganii*, *E. coli*, *Klebsiella* sp.

Ecografía abdominal riñones de tamaño, forma y ecoestructura normales, quiste simple en RI. Laboratorio de función renal aceptable para su edad (creatinina 1,4 mg%).

Consulta a Urgencias en 2016, alarmado por el cambio en la coloración de la orina y se

observa bolsa recolectora teñida color púrpura.

Se realiza urocultivo aislándose *Klebsiella BLEE*. Se realizó recambio de sonda vesical, y sin tratamiento ATB se aclaró el color de la orina. Al mes nuevo urocultivo positivo a *E. coli* y *S. epidermidis*, sin recibir tratamiento ATB.

DISCUSIÓN

El Síndrome de la Bolsa de Orina Púrpura (SBOP) es una entidad poco frecuente, descrita en el año 1978 (Barlow y Dickson) caracterizada por un llamativo cambio en la coloración de la orina en la bolsa colectora, secundaria a reacciones bioquímicas.⁽¹⁾

Son factores de riesgo: edad avanzada, sexo femenino, constipación crónica, cateterización permanente de la vía urinaria, demencia, orinas alcalinas, ITU a repetición; también es frecuente en pacientes institucionalizados.⁽²⁻⁷⁾

El cuadro estaría relacionado con la presencia de bacterias patógenas, productoras de enzimas indoxil sulfatasa/fosfatasa que actúan sobre el INDOL (proveniente del triptófano de la dieta) metabolizándolo a indoxilo y formación de pigmentos (índigo = azul e indirrubina = rojo). La mezcla de ambos es responsable de la coloración púrpura de la orina al interactuar con el material plástico (polivinilo) de la bolsa y sonda vesical.⁽²⁻⁷⁾

Esta reacción se ha descrito en orinas alcalinas, aunque también hay reportes de casos en orina ácida.⁽⁵⁾ El SBOP ha sido también descrito en orinas obtenidas por nefrostomías uni o bilaterales y en pacientes en diálisis.⁽⁷⁾

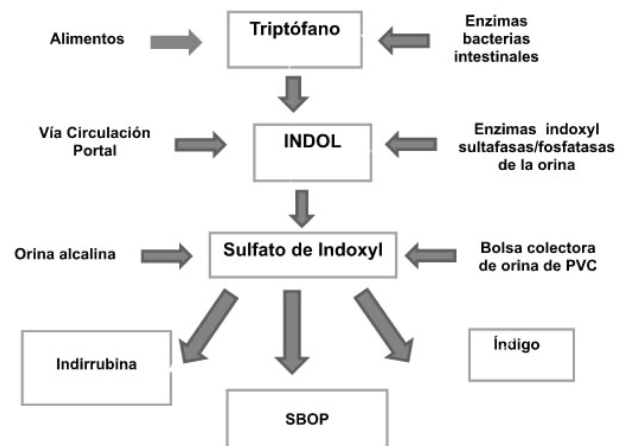
La constipación crónica está relacionada con el sobrecrecimiento bacteriano y con una disminución del tránsito intestinal, lo que aumentaría la conversión de triptófano a INDOL, y por lo tanto la producción de indoxil-sulfato.

Es una situación alarmante tanto para el enfermo, su familia o cuidadores, como para el personal de salud, aunque la entidad no requiere en general tratamiento agresivo y suele resolverse con el recambio de sonda, o manejo anti-biótico de la ITU en caso de estar indicado.

Especies bacterianas productoras de enzimas sulfatasa/fosfatasa

- *Providencia stuartii*
- *Providencia rettgeri*
- *Escherichia coli*
- *Proteus mirabilis*
- *Proteus vulgaris*
- *Morganella morganii*
- *Klebsiella pneumoniae*
- *Pseudomonas aeruginosa*

Patogenia propuesta



Diagnóstico diferencial

Las condiciones que producen cambio en el color de la orina son:

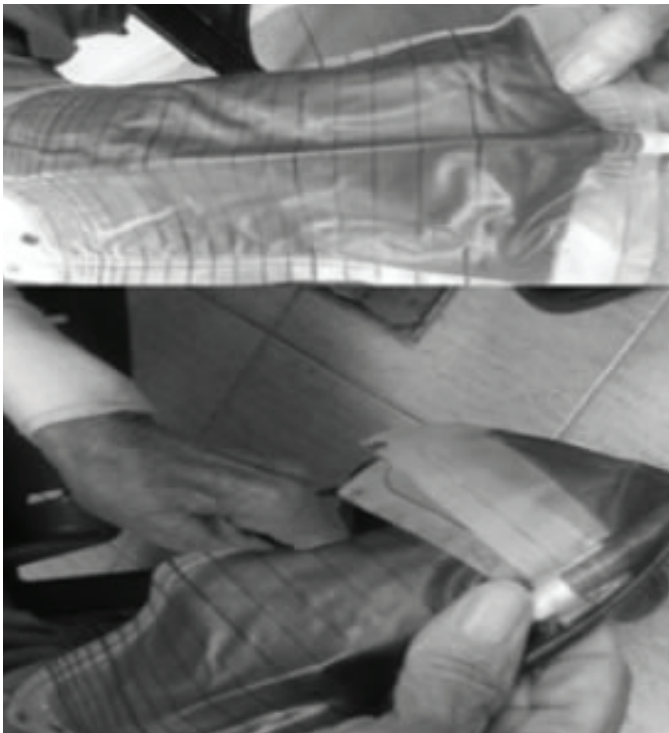1. Ingesta de alimentos con colorantes
2. Tintes
3. Medicamentos: amitriptilina (azul verdoso), doxorubicina (rojo), propofol (verde)
4. ITU a pseudomonas (verdoso)
5. Síndrome del pañal azul o síndrome de Drummond, enfermedad autosómica recesiva rara, caracterizada por defecto en la absorción del triptófano con aumento del INDOL, hipercalcemia y nefrocalcinosis

CONCLUSIÓN

Presentamos un caso de SBOP por ser un fenómeno muy infrecuente (se desconoce la prevalencia de la entidad) con el objetivo de

difundir la condición en los equipos de salud, dada la ansiedad que genera tanto en el paciente como en el grupo tratante. Además, por las implicancias clínicas del manejo de la ITU asociada.

En cuanto al tratamiento no existe consenso sobre las medidas a adoptar, en algunos casos, el simple recambio de sonda vesical, en otros anti-bióticos, orales o parenterales.



Conflicto de intereses: Los autores declaran no poseer ningún interés comercial o asociativo que presente un conflicto de intereses con el trabajo presentado.

BIBLIOGRAFÍA

- 1) Barlow GB, Dickson JAS. Purple urine bags (Letter). *Lancet*. 1978;*i*220-1.
- 2) Tejada Evans AD, Ortega Sánchez G, More-

- no-Guillén S. Síndrome de coloración púrpura de la orina. *Rev Clin Esp*. 2012;*212*(1):e6.
- 3) Zanetti M, Ku V, Ruíz J, González E. Síndrome de la bolsa de orina purpura. Presentación de un caso. *Cuad Med Forense*. 2012;*18*(3-4):153-6.
- 4) Chassin-Trubert Contreras AM. Síndrome de la bolsa de orina púrpura: un fenómeno inusual y muy llamativo. *Rev Med Chile*. 2014;*142*(11):1482-4.

- 5) Chung SD, Liao CH, Sun HD. Purple urine bag syndrome with acidic urine. *Int J Infect Dis.* 2008;12(5):526-7.
- 6) Faridi MS, Rahman MJ, Mibang N, Shantajit N, Somarendra K. Purple urine bag syndrome- an alarming situation. *J Clin Diagn Res.* 2016;10(2):PD05-6.
- 7) Koçoğlu H, Yıldırım B, Okuturlar Y, Hurşitoğlu M, Harmankaya Ö. Purple urine bag syndrome in a male patient with chronic hemodialysis. *Balkan Med J.* 2016;33(6):717-8.

Recibido en su forma original: 17 de octubre de 2017

En su forma corregida: 13 de diciembre de 2017

Aceptación final: 28 de diciembre de 2017

Dra. Sonia Mastrapasqua

Servicio de Nefrología, Hospital Provincial Neuquén Dr. Castro Rendón,
Neuquén, Argentina

e-mail: soniamastra@hotmail.com