

**CASUÍSTICA****TRASPLANTE RENAL EN BLOQUE: A PROPÓSITO DE UN CASO***EN-BLOCK KIDNEY TRANSPLANTATION: CASE REPORT*

Nayely García Méndez<sup>1</sup>, Angélica Carrillo Sierra<sup>1</sup>, Roberto Carlos Ortiz Galván<sup>1</sup>, Carlos Manterola<sup>2</sup>, Tamara Otzen<sup>2</sup>, Agustín Cuevas<sup>1</sup>

1) Instituto Mexicano del Seguro Social (IMSS), Centro Médico Nacional Siglo XXI, Unidad Médica de Alta Especialidad (UMAE), Hospital de Pediatría Dr. Silvestre Frenk, México DF, México

2) Universidad de La Frontera, Centro de Estudios Morfológicos y Quirúrgicos (CEMyQ), Programa de Post-Doctorado en Ciencias Médicas, Temuco, Chile

Rev Nefrol Dial Traspl. 2019; 39 (1): 50 - 54

**RESUMEN**

En México la enfermedad renal crónica en la población pediátrica es un grave problema de salud pública. Las alternativas terapéuticas en niños con enfermedad renal crónica (ERC) son la diálisis y el trasplante renal (TxR), siendo esta última, la mejor opción terapéutica actual en niños con estadios terminal de la función renal. El objetivo de este manuscrito, fue reportar nuestra experiencia en el tratamiento perioperatorio de pacientes pediátricos sometidos a trasplante renal en bloque.

Paciente de sexo femenino, 12 años de edad, originaria de Veracruz, México. Portadora de ERC estadio IV de KDOQI, secundaria a glomerulopatía. Fue programada para TxR en bloque de donante cadavérico pediátrico; el que se realizó bajo anestesia general balanceada, con ventilación mecánica controlada, isquemia fría de 17 hs, isquemia caliente de 30 min y un tiempo quirúrgico de 5 hs y 10 min. El tiempo anestésico total, fue de 6 hs. La paciente fue trasladada a la Unidad de Terapia Intensiva Pediátrica, con adecuada aceptación del injerto renal. Durante los siguientes siete meses, el curso clínico ha sido satisfactorio, con estudios ecotomográficos renales normales. En esta paciente la glomerulonefritis, le ocasionó que debutara a muy corta edad

con una enfermedad renal crónica con terapia sustitutiva de hemodiálisis. El trasplante renal en bloque realizado, fue exitoso debido al manejo multidisciplinario que participa en el programa de trasplante renal.

**PALABRAS CLAVE:** trasplante renal en bloque; trasplante renal; pediatría; enfermedad renal crónica; diálisis renal; hemodiálisis

**ABSTRACT**

In Mexico, chronic kidney disease is a major public health problem in pediatric patients. The therapeutic options for chronic kidney disease (CKD) in children are dialysis and kidney transplant (KT); the latter constitutes the current treatment of choice for children suffering from end-stage renal disease. The aim of this study was to describe our experience of perioperative treatment of pediatric patients undergoing en-block kidney transplant.

Female patient, 12 years old, from Veracruz, Mexico, suffering from stage 4 CKD according to KDOQI criteria, secondary to glomerulonephritis. An en-block kidney transplant from a pediatric deceased donor was performed; balanced general anesthesia with mechanical ventilation was used. Cold ischemia

time was 17 hours and warm ischemia time was 30 minutes. The surgery lasted 5 hours and 10 minutes and the total anesthesia time was 6 hours. The patient was taken to the pediatric intensive care unit and showed an adequate renal graft acceptance. During the following seven months the clinical course was satisfactory and kidney echotomography showed normal results.

Glomerulonephritis made this patient undergo hemodialysis replacement therapy due to CKD at a very early age. The en-block kidney transplantation performed was successful thanks to the multidisciplinary management involved in the Kidney Transplant Program.

**KEYWORDS:** en bloc kidney transplantation; renal transplant; pediatrics; chronic kidney disease; renal dialysis; hemodialysis

## INTRODUCCIÓN

Dada la disparidad entre la oferta y la creciente demanda de órganos para trasplante, el mayor desafío es ampliar el acceso y beneficio, a la población pediátrica que se encuentra en espera de trasplante renal (TxR). Un número creciente de médicos especialistas, que colaboran en la unidad de trasplante de órganos, incluyen en sus programas la realización de TxR en bloque

de donantes cadavéricos pediátricos (DCP). Los órganos pequeños de los DCP son un potencial recurso subutilizado. En el TxR en bloque, un solo paciente recibe ambos riñones de un donante cadavérico, como un injerto compuesto.<sup>(1-3)</sup>

## CASO CLÍNICO

Paciente femenino de 12 años de edad, originaria de Tierra Blanca (Veracruz, México). Portadora de enfermedad renal crónica (ERC) estadio IV (*Kidney Disease Outcomes Quality Initiative* KDOQI) secundaria a glomerulopatía no determinada, portadora de desnutrición crónica. Antecedentes familiares: madre fallecida a los 40 años de edad, portadora de insuficiencia renal crónica secundaria a diabetes mellitus tipo 2. Padre de 57 años, aparentemente sano. Hermanos con edades de 32, 26, 20 y 14 años, de los cuales un hermano de 14 años portador de ERC, de causa desconocida, con velocidad de filtración glomerular de 53mL/min (Cockcroft-Gault). Perinatales: producto de la gesta 6, nació por cesárea, con un peso de 2600 gr, estatura de 51 cm, y grupo sanguíneo 0, Rh(+). Fue referida al Servicio de Trasplante del Hospital de Pediatría del Centro Médico Nacional Siglo XXI. Valorada en conjunto con los servicios de nefrología y anestesiología pediátrica, con riesgo quirúrgico ASA IV fue programada para TxR en bloque de DCP. (**Tabla 1**)

**Tabla 1.** Pruebas de Gabinete

Estudio de Gabinete	Reporte
Cistograma miccional	Sin reflujo
Ultrasonido renal	Riñón derecho de 5.3x 3.3, por debajo de percentil 5 ambos riñones. Relación corteza médula perdida, sin ectasia de pelvis renal
Gammagrama renal	Con FPPE 106 ml/min 30% menor del esperado RD 49%
Ecocardiograma	Con reporte de FEVI 66% y FA35%. Corazón estructuralmente sano

FPPE = Flujo pre renal, RD = Riñón Derecho, FEVI = Fracción de eyección del ventrículo izquierdo, FA = Fracción de acortamiento

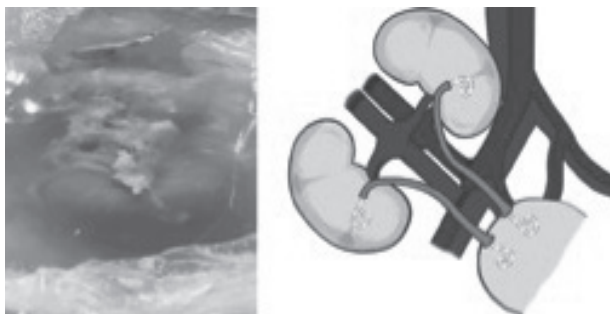
La paciente ingresó a quirófano, se registraron signos vitales basales, FC: 132 x min, TA 144/102mmHg, temperatura 36.5°C, SPO<sub>2</sub> 90%, FR 20 x min. Para el monitoreo de la profundidad anestésica se utilizó Entropía (*GE Entropy*

*sensor, Disposable*) con cifras basales: RE (entropía de respuesta) 96%, SE (entropía de estado) 94%. Somatometría: peso 30 kg, talla 142 cm, SCT: 0.99m<sup>2</sup>. Técnica anestésica: anestesia general balanceada (AGB), control de las variables hemo-

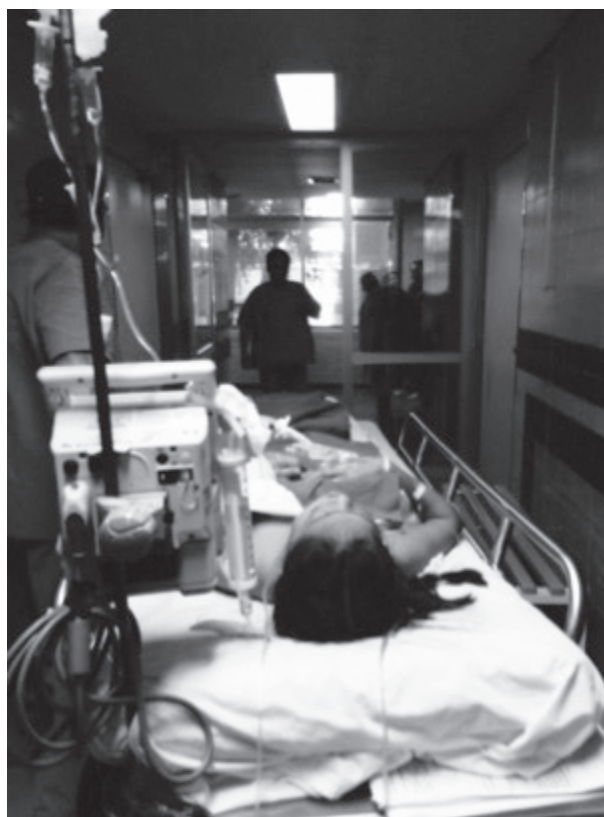dinámicas con catéter venoso central subclavio derecho por técnica de Seldinger. Se coloca línea arterial por punción arterial con punzocat n° 20 para control gasométrico transoperatorio. Fluidoterapia con ingresos totales de 4370 ml. Coloides: almidón 800 ml, albúmina 120 ml. Hemoderivados: plasma fresco congelado 150 ml, concentrado eritrocitario 250 ml. Diuresis: 3ml/Kg/hr, pérdidas hemáticas: 100 ml, balance hídrico positivo: 1940 ml. Se administró para analgesia postoperatoria, infusor de Buprenorfina 0.05 kg/hs durante las 24 hs del postoperatorio.

La técnica quirúrgica en esta paciente a cargo de los médicos especialistas de la unidad de trasplante: se realizó incisión de Gibson derecha, se colocan ambos riñones en bloque en zona de retroperitoneo. Primer anastomosis término-terminal en arteria ilíaca interna con aorta del bloque, una segunda anastomosis término-terminal en arterias renales. Se deja drenaje de Penrose hacia corredora parietocólica y hacia hueco pélvico. Dentro de los hallazgos ambos riñones del donador, derecho: aproximadamente 6 cm e izquierdo 5 cm en bloque, aorta aproximadamente 8 mm, cava 12 mm, receptor arteria ilíaca interna 4mm, vena ilíaca común 12 mm, uréteres de bloque renal ambos de 2-3 mm (**Figuras 1-2**). El tiempo de isquemia fría de 17 hs, isquemia caliente 30 min; tiempo de cirugía 5 hs 10 min; tiempo anestésico: 6 hs.

**Figura 1.** Riñones del donante para el trasplante en bloque. Trasplante renal en bloque. El segmento de la aorta proximal del donante se anastomosa término-lateral a la arteria ilíaca externa derecha del receptor. La vena cava inferior del donante se anastomosa término-lateral a la vena ilíaca externa derecha del receptor.



**Figura 2.** Traslado de la paciente a Unidad de Terapia Intensiva Pediátrica.



Una vez concluida la cirugía, la paciente fue trasladada a la Unidad de Terapia Intensiva Pediátrica, donde se recibió extubada con O<sub>2</sub> suplementario por nebulizador continuo, analgesia con buprenorfina en infusión con bomba elastomérica. Allí se suspendió la dopamina en las primeras hs. de estancia, con cifras tensionales superiores al percentil 95 para su edad. Inició tratamiento con hidralazina. Durante su estancia se verificó la salida de 45 ml de secreción serohemática por el Penrose, diuresis de 8,8 ml/Kg/hs durante las primeras 24 hs.

Se inició terapia de inducción con timoglobulina y metilprednisolona en la Unidad de Trasplante Renal. Una ecografía Doppler mostró perfusión normal de vasos de los riñones injertados en el primer día después del trasplante. El curso postoperatorio transcurrió sin complicaciones con rápida recuperación de la función renal. Evolucionando favorablemente fue hospitalizada para retiro de catéter de Tenckhoff. El

manejo anestésico con AGB sin complicaciones anestésicas ni quirúrgicas. La cistoscopia reveló la uniformidad de toda la mucosa vesical, cuando se evaluó el complejo donante-receptor.

Durante los siguientes 7 meses, el curso clínico fue satisfactorio, con ecografía renal normal, con parámetros de laboratorio BUN 21,04, Urea 45,03, Hb 11,5 Creatinina 0,66 mg/dL, Na<sup>+</sup> de 143,3 mmol/L, y K<sup>+</sup> 4,2 mmol/L. El medicamento inmunosupresor utilizado fue tacrolimus, cuyo valor de concentración plasmática se ha mantenido en rangos terapéuticos aceptables de 6,2 ng/ml (valor de referencia de 5-20 ng/ml).

## DISCUSIÓN

El TxR en bloque de DCP de muy corta edad (menor de 3 años) en receptores adolescentes, es una opción a tener en cuenta en los programas de trasplante.

En México, por cada 10 personas que padecen ERC y que ameritan diálisis, al menos 5 son menores de edad, y se estima que en la población general una de cada diez personas sufren daño renal permanente. En 2010 había alrededor de 2 millones de niños con ECR en China, de los cuales 5% a 10% desarrollaron enfermedad renal terminal.<sup>(4-6)</sup>

En pediatría, en la mayoría de los casos, no puede realizarse el diagnóstico preciso de la causa que ocasionó la ERC, ya que en muchas ocasiones acuden tardíamente con el especialista. En el Centro Médico Nacional Siglo XXI, se atienden cada año a 100 niños en los programas de diálisis peritoneal y hemodiálisis.

Cuando la diálisis peritoneal está contraindicada o ya no es funcional, los niños entran al programa de hemodiálisis. El TxR es actualmente la mejor opción terapéutica para niños con estadios terminales de la función renal (estadio IV KDOKI).

En el pasado, los riñones de donantes infantiles fallecidos eran descartados y se asociaban con alto riesgo de complicaciones vasculares y urinarias, rechazo hiperagudo y función retardada del injerto. Se asociaba también a riesgo de trombosis y estenosis de la arteria renal.<sup>(7-9)</sup>

Sin embargo, con la mejora en las técnicas de TxR y el avance en la terapia de inmunosupresión, ha sido posible obtener mejoras en los resultados de los TxR de DCP. Estos resultados exigen una técnica quirúrgica muy cuidadosa, en manos expertas y coordinación del equipo médico especialista; así como vigilancia estrecha de posibles complicaciones.<sup>(10)</sup>

El TxR es el último tratamiento de elección para los pacientes con ERC en etapa terminal, ofrece una mejor supervivencia y calidad de vida a largo plazo en comparación con la diálisis. Por otra parte, los pacientes sometidos a hemodiálisis tienen una alta mortalidad, la supervivencia a 5 años varía entre el 32% al 39%. Los niños con ERC en etapa terminal son especialmente vulnerables a la escasez de órganos.<sup>(11)</sup>

La supervivencia del injerto de los riñones en bloque ha sido al menos comparable a la de los TxR de donantes cadavéricos estándar. De hecho, algunos estudios han demostrado resultados superiores con los TxR en bloque, incluso cuando se compara con los TxR de donantes vivos-relacionados.<sup>(12)</sup>

Las mejoras en técnicas quirúrgicas y los programas nacionales, han incrementado la supervivencia y función de injerto a largo plazo para TxR en bloque en México, si bien tiene una estructura de trasplante en expansión.

A pesar de estas mejoras, el TxR en bloque presenta una mayor incidencia de complicaciones vasculares. Una de las causas de la pérdida temprana del injerto se debe principalmente a trombosis del injerto. El riesgo de pérdida postoperatoria del injerto tiene una incidencia reportada del 34.2%, sin embargo los datos de supervivencia del injerto después del primer año son del 83.1%, después de los cinco años del 76% y después de diez años del 73.9%.<sup>(12)</sup>

## CONCLUSIONES

En esta paciente la glomerulonefritis ocasionó que debutara a muy corta edad con una enfermedad renal crónica con terapia sustitutiva de hemodiálisis. El trasplante renal en bloque realizado fue exitoso debido al manejo multidiscipli-

nario que participa en el Programa de Trasplante Renal. En México se cuenta con experiencia en lo referente al trasplante renal en bloque tan sólo en el Instituto Mexicano del Seguro Social (IMSS), incorporado al Centro Nacional de Trasplantes (CENATRA), realizándose 115 TxR infantiles durante 2017 con aceptable sobrevida al primer, quinto y décimo año.

**Conflicto de intereses:** Los autores declaran no poseer ningún interés comercial o asociativo que presente un conflicto de intereses con el trabajo presentado.

**Consideraciones bioéticas:** Los autores declaran que los procedimientos se siguieron de acuerdo a la Declaración de Helsinki, de acuerdo a la buena práctica médica y al *lex artis* médica. Se siguieron los protocolos del Centro Hospitalario y regulaciones locales en la publicación de datos de los pacientes. Los autores han obtenido el consentimiento informado del paciente y sus tutores.

## BIBLIOGRAFÍA

- 1) Mwiapatayi BP, Leong CW, Subramanian P, Picardo A. En bloc kidney transplant from an 18-month-old donor to an adult recipient: Case report and literature review. *Int J Surg Case Rep.* 2013;4(11):948-51.
- 2) Zhao WY, Zhang L, Zhu YH, Chen Y, Zhu FY, Shen Q, et al. En bloc kidneys transplanted from infant donors less than 5 kg into pediatric recipients. *Transplantation.* 2014;97(5):555-8.
- 3) Medeiros Domingo M, Muñoz Arizpe R. Enfermedad renal en niños. Un problema de salud pública. *Bol Med Hosp Infant Mex.* 2011;68(4):239-41.
- 4) Whittaker VE, Gruessner RW. En Bloc Kidney Transplants from Pediatric Donors into Children- An Underutilized Transplant Option? *J Pediatr.* 2016;173:9-10.
- 5) Winnicki E, Dharmar M, Tancredi D, Butani L. Comparable Survival of En Bloc versus Standard Donor Kidney Transplants in Children. *J Pediatr.* 2016;173:169-74.
- 6) Fananapazir G, Tse G, Corwin MT, Santhanakrishnan C, Perez RV, McGahan JP, et al. Pediatric En Bloc Kidney Transplants: Clinical and Immediate Postoperative US Factors Associated with Vascular Thrombosis. *Radiology.* 2016;279(3):935-42.
- 7) Li Y1, Li J, Fu Q, Deng R, Liu L, Yuan X, et al. En bloc dual kidney transplantation from pediatric donors after cardiac death: initial experience in China. *Urol Int.* 2014;93(4):482-6.
- 8) Dion M, Rowe N, Shum J, Weernink C, Felbel S, McAlister VC, et al. Donation after cardiac death pediatric en bloc renal transplantation. *J Urol.* 2015;193(1):281-5.
- 9) Peng F, Yu S, Peng L, Xie X, Gao C, Tan L, et al. Transplantation of en bloc kidneys from cardiac deceased small pediatric donors: 2 case reports and literature review. *Zhong Nan Da Xue Xue Bao Yi Xue Ban.* 2014;39(2):204-8.
- 10) Raza SS, Ravula PK, Hakeem AR, Lodge PA, Baker RJ, Ahmad N. En bloc kidney transplant from young pediatric donors: a scope to increase the donor pool. *Exp Clin Transplant.* 2014;12(3):261-4.
- 11) Milladipour AH, Rezaei Hemami M. Renal Function Assessment in Adults with Recurrent Calcium Kidney Stone Disease. *J Nephrol Ther.* 2012;2(4):121.
- 12) Thomusch O, Tittelbach-Helmrich D, Meyer S, Drognitz O, Pisarski P. Twenty-year graft survival and graft function analysis by a matched pair study between pediatric en bloc kidney and deceased adult donors grafts. *Transplantation.* 2009;88(7):920-5.

---

Recibido en su forma original: 28 de septiembre de 2018  
 En su forma en corregida: 9 de enero de enero de 2019  
 Aceptación final: 20 de enero de 2019  
 Dra. Nayely García Méndez  
 Instituto Mexicano del Seguro Social (IMSS), Centro Médico Nacional Siglo XXI, Unidad Médica de Alta Especialidad (UMAE), Hospital de Pediatría Dr. Silvestre Frenk, México DF, México  
 e-mail: ayeyigmendez@comunidad.unam.mx