

## CASUÍSTICA

# TRATAMIENTO ENDOVASCULAR DE PSEUDOANEURISMA EN ACCESO VASCULAR PROTÉSICO PARA HEMODIÁLISIS

## *ENDOASCULAR TREATMENT OF PSEUDOANEURISM IN PROSTHETIC VASCULAR ACCESS FOR HEMODIALYSIS*

Marcel Voos Budal Arins<sup>1-3</sup>, Esteban Mendaro<sup>1-3</sup>, Raúl Llano<sup>1-3</sup>, Pablo Vega<sup>1,3</sup>

1) Servicio de Hemodinamia y Angiografía Digital, Hospital Naval Pedro Mallo, Buenos Aires, Argentina

2) Servicio de Hemodinamia y Angiografía Digital, Sanatorio de La Providencia, Buenos Aires, Argentina

3) Servicio de Hemodinamia y Angiografía Digital, Centro de Educación Médica e Investigaciones Clínicas Norberto Quirno (CEMIC), Buenos Aires, Argentina

Rev Nefrol Dial Traspl. 2019; 39 (4): 263-5

### INTRODUCCIÓN

Los problemas relacionados con el acceso vascular siguen siendo una de las principales causas de morbilidad y hospitalización en pacientes en hemodiálisis.<sup>(1)</sup> A pesar de los mejores resultados a largo plazo con la fístula arteriovenosa, todavía existe un número considerable de pacientes que se dializan por accesos vasculares protésicos (AVP) debido a vasos de pequeño calibre o falla de una fístula arteriovenosa previa.<sup>(2)</sup> Los AVP tienen mayor tendencia a la estenosis recurrente y a la trombosis, requiriendo de múltiples procedimientos de salvataje para mantener su permeabilidad.<sup>(3)</sup>

El pseudoaneurisma es una complicación común de los AVP, ocurre entre el 2 al 10% de los casos, y se encuentra asociado a mayor riesgo de sangrado, trombosis, infección, dolor y falla de la punción del acceso vascular.<sup>(4)</sup>

Reportamos dos casos de pseudoaneurisma en AVP que fueron tratados de forma exitosa por vía endovascular con stents forrados. Recibimos consentimiento informado por escrito de los pacientes para publicar las imágenes relacionadas a sus casos.

### CASO CLÍNICO 1

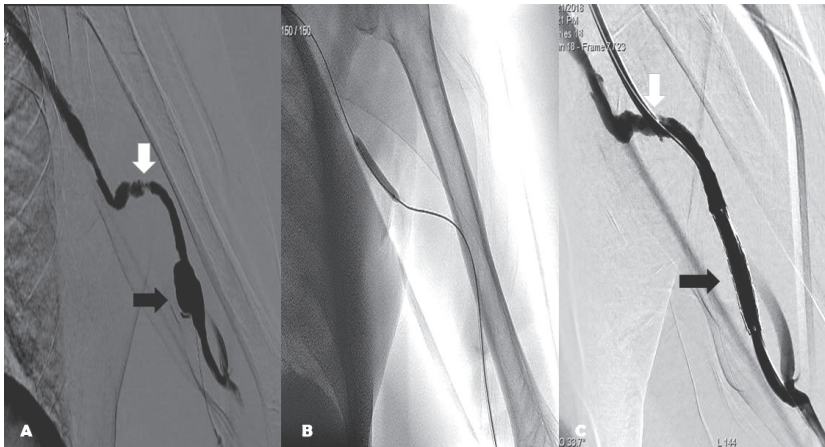
Paciente masculino de 62 años de edad, portador de enfermedad renal crónica en estadio 5. Fue derivado a nuestro servicio por presentar aumento de presión venosa durante la hemodiálisis. Se efectuó angiografía anterógrada del AVP que evidenció un pseudoaneurisma en el sector protésico (**Figura 1A, flecha negra**) y una estenosis severa en la anastomosis protésico-venosa (**Figura 1A, flecha blanca**).

A continuación, se logró atravesar ambas lesiones con una guía 0.035" hidrofílica, se dilató con un balón no-complaciente de 6 mm de diámetro por 40 mm de longitud hasta 14 atmósferas, durante 3 minutos, a nivel de la anastomosis protésico-venosa (**Figura 1B**) para tratar la estenosis causante de aumento de presiones intradiálisis, y se implantó en el sector protésico un stent forrado autoexpandible (Fluency®Plus Endovascular Stent Graft) de 7 mm de diámetro por 60 mm de longitud. Se post dilató con un balón no complaciente del mismo diámetro del stent. El control angiográfico mostró exclusión del pseudoaneurisma, sin endofugas y ausencia de estenosis residual significativa en la anastomosis

protésico-venosa. (**Figura 1C**)

El centro de diálisis del paciente recibió instrucciones para evitar la punción del stent

forado durante 6 semanas. El paciente se encuentra en hemodiálisis post procedimiento sin complicaciones.



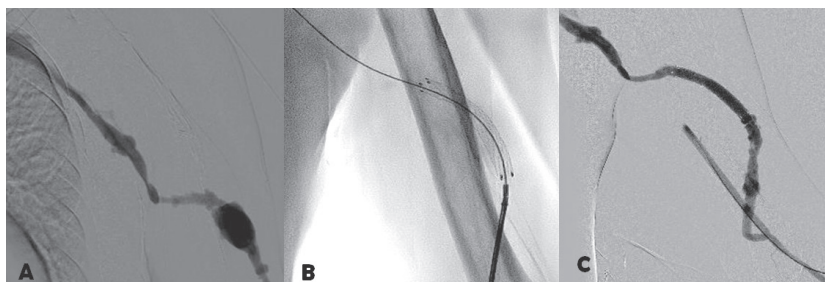
**Figura 1A, 1B y 1C**

## CASO CLÍNICO 2

Paciente masculino de 40 años de edad, portador de enfermedad renal crónica en estadio 5. Fue derivado a nuestro servicio por presentar dolor y una masa pulsátil en el brazo izquierdo, post hemodiálisis, localizada en un AVP húmero axilar. Se efectuó angiografía anterógrada del AVP, que evidenció un pseudoaneurisma en el sector protésico (**Figura 2A**). Se colocó un introductor 8 Fr, se progresó una guía hidrofílica 0.035" hasta la vena axilar y se implantó un stent forrado autoexpandible (Fluency® Plus Endovascular Stent

Graft) de 7 mm de diámetro por 60 mm de longitud a nivel del pseudoaneurisma (**Figura 2B**). Se post dilató con un balón no complaciente del mismo diámetro del stent. El control angiográfico mostró exclusión del pseudoaneurisma, sin endofugas. (**Figura 2C**)

El centro de diálisis del paciente recibió instrucciones de evitar la punción del stent forrado durante seis semanas. El paciente se encuentra en hemodiálisis post procedimiento sin complicaciones.



**Figura 2A, 2B y 2C**

## DISCUSIÓN

La cirugía es el procedimiento de elección para el tratamiento de los pseudoaneurismas de AVP y comprende la resección y la interposición de una prótesis.<sup>(4)</sup> Es necesario el uso de catéteres para hemodiálisis como puente, durante varias semanas, hasta que el AVP se encuentre habilitado para su uso.

La terapéutica endovascular es una opción menos invasiva, en comparación con la cirugía, permite el uso inmediato del AVP y no es necesaria la colocación de catéteres para la hemodiálisis. Se debe evitar la punción del segmento protésico donde fue implantado el stent, durante 6 semanas, para permitir la formación de tejido fibroso alrededor del dispositivo a fin de reducir el riesgo

de sangrado, la fractura del stent y la protrusión del stent hacia la piel después de la punción. La recurrencia del pseudoaneurisma en el mismo sitio, luego de un tratamiento endovascular exitoso, se debe a la punción precoz del stent.

A diferencia de la cirugía, la técnica endovascular se realiza bajo anestesia local, reduciendo los riesgos de la anestesia general, especialmente en pacientes con enfermedad renal crónica con múltiples comorbilidades de origen cardiovascular. Otra importante ventaja del tratamiento endovascular es la posibilidad de identificar estenosis en el AVP y tratarla en el mismo procedimiento.<sup>(5)</sup>

Se necesitan estudios prospectivos bien diseñados para evaluar el resultado de la técnica endovascular a largo plazo.

## CONCLUSIÓN

Reportamos dos casos de pacientes con pseudoaneurismas en el AVP, uno de ellos con estenosis asociada en la anastomosis protésicovenosa. Ambos fueron tratados exitosamente por vía endovascular.

La técnica endovascular con implante de stents forrados autoexpandibles es segura y efectiva para la corrección de los pseudoaneurismas en el AVP.

**Conflicto de intereses:** Los autores declaran no poseer ningún interés comercial o asociativo que presente un conflicto de intereses con el trabajo presentado.

## BIBLIOGRAFÍA

- 1) Arora P, Kausz AT, Obrador GT, Ruthazer R, Khan S, Jenuleson CS, et al. Hospital utilization among chronic dialysis patients. *J Am Soc Nephrol.* 2000;11(4):740-6.
- 2) Polkinghorne KR, McDonald SP, Atkins RC, Kerr PG. Vascular access and all-cause mortality: a propensity score analysis. *J Am Soc Nephrol.* 2004;15(2):477-86.
- 3) Miller PE, Carlton D, Deierhoi MH, Redden DT, Allon M. Natural history of arteriovenous grafts in hemodialysis patients. *Am J Kidney Dis.* 2000;36(1):68-74.
- 4) National Kidney Foundation. KDOQI Clinical practice guidelines and clinical practice recommendations for 2006 updates: hemodialysis adequacy, peritoneal dialysis adequacy and vascular access. *Am J Kidney Dis.* 2006;48(Suppl. 1):S1-322.
- 5) Wong WK, Su TW, Cheng WL, Yang HT, Wei WC, Ko PJ. Endovascular stent graft repair is an effective and safe alternative therapy for arteriovenous graft pseudoaneurysms. *Eur J Vasc Endovasc Surg.* 2016;52(5):682-8.

---

Recibido en su forma original: 30 de septiembre de 2019

En su forma en corregida: 17 de octubre de 2019

Aceptación final: 24 de octubre de 2019

Dr. Marcel Voos Budal Arins

Servicio de Hemodinamia y Angiografía Digital, Hospital Naval Pedro Mallo, Buenos Aires, Argentina

e-mail: marcelvoos@gmail.com