

**CASUÍSTICA****SÍNDROME URÉMICO HEMOLÍTICO ATÍPICO DEL ADULTO. PRESENTACIÓN DE UN CASO Y REVISIÓN DE LA BIBLIOGRAFÍA***ATYPICAL HEMOLYTIC UREMIC SYNDROME IN ADULTS. CASE REPORT AND LITERATURE REVIEW*

Sonia C. Mastrapasqua, Oscar A. Escobar, María C. Martínez, Héctor M. Melideo, Maximiliano H. Ramírez

Servicio de Nefrología, Hospital Provincial Neuquén "Dr. Eduardo Castro Rendón", Neuquén

Rev Nefrol Dial Traspl. 2016; 36 (3): 174-8

**RESUMEN**

El SHUa (Síndrome Hemolítico atípico) se caracteriza por la tríada anemia hemolítica no inmune, trombocitopenia e injuria renal aguda (IRA), en la cual el daño tisular está mediado por una microangiopatía trombótica (MAT). Es una entidad con afectación sistémica, muy poco frecuente, originada en la desregulación del sistema del complemento.

Presentamos el caso de una paciente portadora de anemia hemolítica, plaquetopenia, IRA oligoanúrica, cuadro neurológico con evolución tórpida, diagnóstico de SHUa, una revisión bibliográfica, y las sugerencias terapéuticas para esta enfermedad.

**PALABRAS CLAVE:** síndrome urémico hemolítico; microangiopatía trombótica; eculizumab

**ABSTRACT**

Atypical hemolytic uremic syndrome (aHUS) consists of the triad of non-immune hemolytic anemia, thrombocytopenia and acute kidney injury (AKI) and is characterized by tissue injury as a result of thrombotic microangiopathy (TMA). It is a very rare systemic disease triggered by complement system dysregulation. This report describes the case of a patient with hemolytic anemia, thrombocytopenia, oligoanuric AKI, a neurological disorder with torpid

course and an aHUS diagnosis. A literature review and therapeutic recommendations for this disease are also presented.

**KEYWORDS:** hemolytic uremic syndrome; thrombotic microangiopathy; eculizumab

**CASO CLÍNICO**

Paciente de sexo femenino 22 años de edad que requirió internación en julio de 2012 por presentar cuadro de anemia hemolítica, plaquetopenia e IRA oligoanúrica con requerimiento de diálisis. Refería dolor abdominal difuso intenso y excitación psicomotriz. TA: 140/90 mm Hg. No registraba antecedentes infecciosos ni de ingesta de drogas, tampoco vómitos ni diarrea. Se descartó embarazo. En los exámenes de laboratorio a su ingreso se evidenció anemia hemolítica microangiopática (Hto: 22%, Hb 7,6 gr/l, Plaquetas 24.000/mm<sup>3</sup>, LDH 1439 U/L, bilirrubina total 3,1 mg/dl, bilirrubina indirecta 2 mg%, con presencia de esquistocitos ++/+++ en el frotis de sangre periférica y prueba de Coombs directa negativa), y severo deterioro de función renal (creatinina: 10,1 mg%, urea: 157 mg%). Los tests inmunológicos antiDNA y FAN fueron negativos. El complemento sérico era normal, C3: 134 mg/dl (CN de 90 a 180 mg/dl) y C: 40 mg/dl (CN de 10-40 mg/dl), Coombs

indirecta: negativa, Serología HIV negativa.

La ecografía renal mostró riñones aumentados de tamaño, de 11.8 y 11cm de diámetro longitudinal con escasa diferenciación córtico-medular. No presentó manifestaciones extra hematológicas compatibles con la sospecha de enfermedad sistémica. Con el hallazgo de anemia hemolítica microangiopática, trombocitopenia y fallo renal se realizó diagnóstico presuntivo de Microangiopatía trombótica. Desde el ingreso hospitalario requirió hemodiálisis como tratamiento de reemplazo de la función renal. Se indicó además plasmaféresis diaria, con reposición de plasma fresco, Ciclofosfamida endovenosa (EV) 1gr, Rituximab 500 mg/semana, cuatro dosis, y pulsos de metilprednisolona (1gr/d EV tres dosis). La medicación inmunosupresora fue indicada por el Servicio de Hematología.

Evolucionó con hemólisis persistente, requerimiento de 50 sesiones de plasmaféresis. Como compromiso neurológico, presentó convulsiones tónico-clónicas generalizadas y alteraciones conductuales sin causa metabólica demostrable ni alteraciones hemodinámicas. La tomografía axial computada (TAC) de cerebro no evidenció lesiones. La ecografía abdominal mostró disminución de las siluetas renales 9 meses después del inicio del cuadro (sept. 2013: RD 79 mm - RI 75 mm). Nunca recuperó diuresis. Como intercurencia infecciosa presentó neumonía intrahospitalaria, con buena respuesta al tratamiento antibiótico. No se pudo efectuar biopsia renal por plaquetopenia y falta de colaboración de la paciente. Se confeccionó fístula arteriovenosa en miembro superior izquierdo y continuó en hemodiálisis trisemanal con regular tolerancia hemodinámica y episodios reiterados de excitación psicomotriz.

Continuando con el plan diagnóstico de estudios se realizó dosaje de IgG anti ADAMTs 13:4 u/ml (valores negativos: < a 12 u/ml), de actividad ADAMTs 13:20% (rango normal 40-130%) y de antígeno de ADAMTs 13:0,61 ng/ml (rango normal 0,60 -1,60). La muestra fue enviada a la Academia Nacional de Medicina, meses después de finalizado el tratamiento de recambio plasmático, y libre de medicación inmunosupresora.

En noviembre del 2013, a 11 meses del comienzo clínico de su enfermedad, la paciente

comenzó con dolor abdominal difuso, episodios de fiebre intermitente y sangrado digestivo, sin rescate de gérmenes. La endoscopia digestiva baja encontró engrosamiento de pared de colon e íleon. La biopsia colónica mostró colitis leve e inespecífica con focos de engrosamiento de la membrana basal (MB). Un mes después presentó sangrado persistente, con anemia severa. La fibrocolonoscopia evidenció sangrado en napa y lesiones ulceradas con compromiso de colon derecho (ciego y ángulo hepático) y sigmoideo, a 25 cm del margen anal. La AngioTAC no evidenció sitio único de sangrado activo, mostrando hipervascularización a nivel de la mucosa gástrica y asas intestinales, de delgado y de colon. Se descartó enfermedad por citomegalovirus (CMV) por biopsia intestinal y análisis serológico. A pesar del soporte hemodinámico y múltiples transfusiones evolucionó con shock hipovolémico (Hb 3 gr/lit. Hto 9%) e hipokalemia severa atribuible al aumento del tránsito intestinal y desnutrición severa, con cambios en el ECG. Se realizó de urgencia colectomía subtotal e ileostomía con resección de 25 cm de yeyuno.

La pieza quirúrgica informó úlceras en parches, necrosis de la mucosa, congestión vascular y marcado edema de la submucosa, y trombosis fibrinoide de vasos de la mucosa; no se evidenciaron granulomas ni inclusiones virales.

Durante esta intercurencia en el frotis de sangre periférica no se observaron esquistocitos ni hemolisis intravascular. Se descartó también coagulopatía por consumo.

Presentó evolución tórpida, sepsis a foco endovascular (hemocultivos positivos para *Staph aureus* oxa-sensible) y posteriormente sangrado incoercible por ileostomía, falla multisistémica y óbito en diciembre de 2013.

## DISCUSIÓN

Presentamos una paciente de sexo femenino, adulta joven, sin antecedentes familiares, que presentó diagnóstico clínico de MAT, requirió reemplazo permanente de la función renal, y en su evolución agregó afectación intestinal, falleciendo tiempo después.

Este caso representó un desafío a la hora del diagnóstico y tratamiento. La primera dificultad que se plantea ante cuadros como el descrito es efectuar en forma precoz un correcto

diagnóstico diferencial.

El síndrome hemolítico urémico atípico (SHUa) es una entidad comprendida entre las enfermedades ultra-raras. Se caracteriza por la tríada anemia hemolítica no inmune, trombocitopenia e insuficiencia renal aguda, enfermedad sistémica en la cual el daño visceral está mediado por una microangiopatía trombótica (MAT)<sup>1</sup>.

En los últimos años ha podido caracterizarse la fisiopatología de esta entidad, como consecuencia de una desregulación de la vía alternativa del sistema del complemento determinada por alteraciones genéticas, lo que conduce al desarrollo de daño endotelial y fenómenos de MAT sistémica<sup>1-2</sup>.

El SHUa es una enfermedad con alta morbilidad y pronóstico sombrío. Se reporta que al año del diagnóstico el 50% de los enfermos presentan daño renal persistente, requieren terapia sustitutiva renal o fallecen<sup>2</sup>.

El término microangiopatía trombótica se refiere a una lesión histológica de arteriolas y capilares, caracterizada por engrosamiento e inflamación de la pared vascular, desprendimiento del endotelio y formación de trombos plaquetarios intraluminales<sup>3-4</sup>. Existen dos entidades clínicas caracterizadas por lesiones de MAT primaria, con una fisiopatología diferente. La Púrpura Trombótica Trombocitopénica (PTT) está originada por un déficit heredado o adquirido, a través de autoanticuerpos circulantes que inhiben la actividad o aumentan el clearance de la proteasa ADAMTS13, enzima plasmática que fragmenta multímetros del factor von Willebrand en formas más pequeñas, disminuyendo su actividad en la adhesión y agregación plaquetaria normal<sup>13</sup>.

El Síndrome Urémico Hemolítico (SHU) en cambio, en aproximadamente el 90% de los casos se relaciona con una infección entérica (SHU típico, STEC/VTEC, E.Coli productora de toxina Shiga-like/E.Coli productora de Verotoxina) e involucra a una toxina con lesión directa sobre la célula endotelial vascular. El SHUa es causado por la desregulación de la vía alterna del complemento secundaria a mutaciones o polimorfismos que disminuyen la actividad de las proteínas reguladoras del complemento<sup>3-6</sup>.

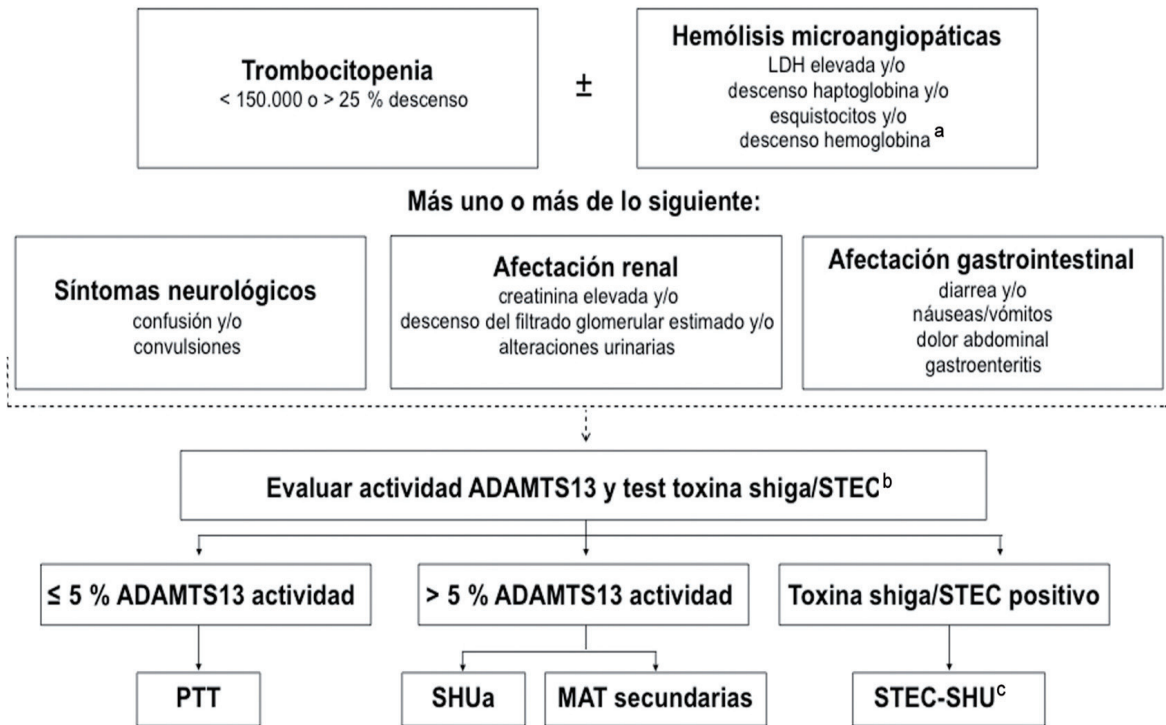
En la literatura existen alrededor de 1.000 pacientes con diagnóstico de SHUa, en 60% de ellos se han detectado mutaciones en los genes que regulan la síntesis de las proteínas del complemento, a saber: genes del factor H (CHF) 20-30%, proteína cofactor de membrana (MCP) 10-15%, factor I (CFI) 4-10%, de la trombomodulina (THBD) 5%, factor B (CFB) 1-2%, gen C3 (prot C3 del complemento) 5-10%. También se ha detectado la presencia de autoanticuerpos contra el factor H (CFRH 1/3) 5%<sup>3-4,6</sup>.

El SHUa tiene mal pronóstico, y se describe que tras un primer episodio la mortalidad es alrededor del 20%, y aproximadamente el 50% de los enfermos no recuperan la función renal. Existen además causas de MAT secundarias relacionadas a patologías diversas, infecciosas, neoplásicas, enfermedades sistémicas y asociadas a drogas<sup>3,5-7</sup>.

El algoritmo diagnóstico sugerido por Campistol y col.<sup>5</sup> claramente simplifica los estudios necesarios para una correcta caracterización del paciente (**Figura 1**), refiere que ante la tríada clásica anemia hemolítica microangiopática (Coombs negativa), plaquetopenia y disfunción renal aguda es indispensable:

- 1- Descartar causas secundarias de MAT
- 2- Detección de shigatoxina o cultivos (diagnóstico SHU-STEC)
- 3- Dosaje de ADAMTS 13, con actividad <5% (diagnóstico de PTT)

El diagnóstico de SHUa se realiza por exclusión, debe ser realizado en suero extraído y guardado previo a cualquier tratamiento, dado que los resultados se pueden modificar en caso de que el paciente esté recibiendo tratamiento inmunosupresor o bajo plasmaféresis. En esta paciente, el dosaje de ADAMTS 13 no estuvo disponible de forma inmediata y la muestra debió remitirse a Academia Nacional de Medicina. Su evolución clínica fue mala desde el inicio, siendo refractaria a todos los tratamientos instalados. Fue llamativa la falla renal severa requiriendo tratamiento de reemplazo renal desde el inicio, que no recuperó en ningún momento.

**Figura 1.** Algoritmo para el diagnóstico ante sospecha de MAT

*Fuente:* Josep M. Campistol, et al. Actualización en síndrome hemolítico atípico. Nefrología 2015<sup>5</sup>

## CONCLUSIONES

La paciente presentó falla renal, afectación del sistema nervioso central y además compromiso intestinal con severas lesiones isquémicas, como está descrito en las MAT. Su diagnóstico más probable es síndrome hemolítico urémico atípico, descartándose SHU-STECS ya que no presentó diarrea al inicio, y al final de su evolución los cultivos de materia fecal fueron negativos y PTT por valores de actividad de ADAMTS 13 superiores al 5% (20% en esta paciente). Lamentablemente, no contamos con histología renal, aunque los hallazgos son similares en todas las MAT y no aportan datos al diagnóstico diferencial, aunque sí al pronóstico. En la afectación renal puede observarse engrosamiento de las paredes arteriolas, tumefacción y despegamiento de células endoteliales, acumulación de proteínas y material de lisis celular con ensanchamiento del espacio subendotelial, trombos de plaquetas ocluyendo las luces vasculares, también mesangiolisis y glomerulos isquémicos y retraídos. También puede comprometerse la circulación del SNC, intestino, páncreas, pulmones y otros órganos. Se re-

marca el compromiso sistémico de esta patología y la falta de lesiones patognomónicas. No disponemos en este caso de estudio genético.

En cuanto a los esquemas terapéuticos, desde hace aproximadamente 30 años se han realizado tratamientos con infusión de plasma y plasmáferesis, ambos asociados a disminución en la mortalidad. Se han utilizado además drogas inmunosupresoras: corticoides, azatioprina, rituximab (Ac antiCD20)<sup>6</sup>.

La aparición de Eculizumab (Ac monoclonal recombinante IgG antiC5) parece controlar en forma rápida el daño mediado por el complemento (normalización de anemia, plaquetopenia, mejoría de la función renal y aún suspensión de tratamientos dialíticos<sup>7-11</sup>). El Eculizumab bloquea el clivaje C5 a C5b, impidiendo la generación del péptido proinflamatorio (C5b) y el complejo de ataque de membrana (C5b9). Los primeros tratamientos en SHUa con esta droga datan de los años 2009-2010<sup>8-10</sup>.

La utilización de Eculizumab ha mejorado el manejo y el pronóstico de los enfermos portado-

res de SHUa. Una revisión reciente<sup>5</sup> recomienda el uso precoz de esta medicación en pacientes pediátricos y adultos con sospecha clínica de SHUa en riñones nativos, en recurrencia de SHUa post trasplante o de novo en injerto renal, y en caso de respuesta adecuada, prolongar la administración en forma indefinida. Es probable que nuevos trabajos permitan en un futuro optimizar el manejo de estos enfermos.

**Conflicto de intereses:** Los autores declaran no poseer ningún interés comercial o asociativo que presente un conflicto de intereses con el trabajo presentado.

## BIBLIOGRAFÍA

- 1) Loirat C, Frémeaux-Bacchi V. Atypical hemolytic uremic syndrome. *Orphanet J Rare Dis.* 2011;6:60.
- 2) Noris M, Caprioli J, Bresin E, Mossali C, Pianetti G, Gamba S, et al. Relative role of genetic complement abnormalities in sporadic and familial aHUS and their impact on clinical phenotype. *Clin J Am Soc Nephrol.* 2010;5(10):1844-59.
- 3) Nester CM, Barbour T, De Cordoba SR, Dragon-Durey MA, Frémeaux-Bacchi V, Goodship TH, et al. Atypical aHUS: State of the art. *Mol Immunol.* 2015;67(1):31-42.
- 4) Frémeaux-Bacchi V, Fakhouri F, Garnier A, Bienaimé F, Dragon-Durey MA, Ngo S, et al. Genetics and outcome of atypical hemolytic uremic syndrome: a nationwide French series comparing children and adults. *Clin J Am Soc Nephrol.* 2013;8(4):554-62.
- 5) Campistol JM, Arias M, Ariceta G, Blasco M, Espinosa L, Espinosa M, et al. Actualización en síndrome hemolítico urémico atípico: diagnóstico y tratamiento. Documento de consenso. *Nefrología.* 2015;35(5):421-47.
- 6) Noris M, Remuzzi G. Atypical hemolytic-uremic syndrome. *N Engl J Med.* 2009;361(17):1676-87.
- 7) Riedl M, Fakhouri F, Le Quintrec M, Noone DG, Jungraithmayr TC, Frémeaux-Bacchi V, et al. Spectrum of complement-mediated thrombotic microangiopathies: pathogenetic insights identifying novel treatment approaches. *Semin Thromb Hemost.* 2014;40(4):444-64.
- 8) Nürnberger J, Philipp T, Witzke O, Opazo Saez A, Vester U, Baba HA, et al. Eculizumab for atypical hemolytic-uremic syndrome. *N Engl J Med.* 2009;360(5):542-4.
- 9) Legendre CM, Licht C, Muus P, Greenbaum LA, Babu S, Bedrosian C, et al. Terminal complement inhibitor eculizumab in atypical hemolytic-uremic syndrome. *N Engl J Med.* 2013;368(23):2169-81.
- 10) Licht C, Greenbaum LA, Muus P, Babu S, Bedrosian CL, Cohen DJ, et al. Efficacy and safety of eculizumab in atypical hemolytic uremic syndrome from 2-year extensions of phase 2 studies. *Kidney Int.* 2015;87(5):1061-73.
- 11) Taylor CM, Machin S, Wigmore SJ, Goodship TH; working Party from the Renal Association, British Committee for Standards in Haematology and the British Transplantation Society. Clinical practice guidelines for the management of atypical haemolytic uraemic syndrome in the United Kingdom. *Br J Haematol.* 2010;148(1):37-47.

---

Recibido en su forma original: 5 de octubre de 2015  
 En su forma corregida: 20 de noviembre de 2015  
 Aceptación final: 1 de diciembre de 2015  
 Dra. Sonia C. Mastrapasqua  
 Servicio de Nefrología, Hospital Provincial Neuquén  
 "Dr. Eduardo Castro Rendón", Neuquén  
 e-mail: smastrapasqua@gmail.com