

Pseudoaneurisma recidivante a nivel de fístula arteriovenosa en brazo izquierdo

Recurrent pseudoaneurysm at the level of arteriovenous fistula in the left arm

Oswaldo Valdés Dupeyron¹, Gustavo E. Salvador Dávila², Lisette Rodríguez Marcos³, Sara Maylee Loor Mendoza¹, Janse Johan Loor Carrera¹, Dayree C. Vargas Pereira²

RESUMEN

El pseudoaneurisma es un daño de la pared arterial, contenido por el hematoma circundante y estructuras vecinas, con flujo sanguíneo turbulento, que mantiene comunicación con la luz del vaso afecto. El presente estudio describe un paciente masculino de 57 años, que ingresa con diagnóstico de pseudoaneurisma de fístula arteriovenosa humero cefálica izquierda. Se realiza exéresis del falso aneurisma y creación de nueva fístula con prótesis vascular. El paciente reingresa al quinto mes con masa gigante pulsátil en sitio quirúrgico. Se realiza exploración, exéresis del pseudoaneurisma recidivante y nueva fístula humero-basílica izquierda con vena safena. Evoluciona favorablemente, realizándose diálisis dos años posteriores a la última cirugía sin complicaciones.

PALABRAS CLAVE: pseudoaneurisma; fístula arteriovenosa con prótesis; reparación arteria humeral

ABSTRACT

Pseudoaneurysm is damage to the arterial wall, contained by the surrounding hematoma and neighboring structures, with turbulent blood flow, which maintains communication with the lumen of the affected vessel. The present study describes a 57-year-old male patient who was admitted with a diagnosis of left cephalic humeral arteriovenous fistula

pseudoaneurysm. The false aneurysm was excised, and a new fistula was created with a vascular prosthesis. The patient was readmitted in the fifth month with a giant pulsatile mass at the surgical site. Surgical exploration was performed, excision of the recurrent pseudoaneurysm and a new left humerus-basilic fistula with saphenous vein. He is progressing favorably, performing dialysis two years after the last surgery without complications.

KEYWORDS: pseudoaneurysm; arteriovenous fistula with prosthesis; humeral artery repair

INTRODUCCIÓN

El acceso vascular a través de una fístula arteriovenosa (FAV) protésica, es la conexión entre arterias y venas mediante una prótesis sintética. Esta variante se indica especialmente en paciente con fracasos de fístulas o poco desarrollo venoso. El uso de material protésico ha demostrado ser solución viable y efectiva para conseguir un acceso vascular permanente. Asimismo, representa una variante rápida de hemodiálisis, pudiéndose utilizar de forma precoz.⁽¹⁻²⁾

Los pseudoaneurismas (PSA) son complicaciones asociadas a rotura de la pared vascular, donde se forma una masa contenida por el hematoma perivascular organizado. La pared del PSA típicamente fina contiene neoíntima y tejido fibroso;

1) Hospital Verdi Cevallos Balda, Universidad Técnica de Manabí, Portoviejo, Ecuador

2) Áserp, Metrodial Portoviejo, Portoviejo, Ecuador

3) Hospital de Especialidades Portoviejo, Portoviejo, Ecuador

Correspondencia:

Oswaldo Valdés Dupeyron
ORCID: 0000-0003-3419-2381
osvaldovaldesdupeyron@gmail.com

Financiamiento:

Ninguno.

Conflicto de intereses:

Ninguno

Recibido: 09-09-2021
Corregido: 04-11-2021
Aceptación: 12-11-2021

en ocasiones está revestida por trombos.⁽³⁻⁴⁾ A diferencia del aneurisma verdadero, el PSA no contiene ninguna capa de la pared del vaso.⁽⁵⁾ Su localización en la arteria humeral es rara, aunque, son más comunes que los aneurismas verdaderos.⁽⁶⁾

La presentación común es una masa eritematosa, dolorosa y pulsátil, a veces acompañada de frémito a la palpación y auscultación de soplo, por la comunicación persistente de flujo sanguíneo entre la luz del vaso y el falso aneurisma.⁽⁷⁻⁸⁾

PRESENTACIÓN CLÍNICA

Paciente masculino de 57 años con antecedentes de hipertensión arterial tratado con amlodipina 10 mg y valsartán 320 mg; insuficiencia renal crónica en tratamiento dialítico desde hace tres años. Hace dos años y medio acudió al hospital Verdi Cevallos de Portoviejo, Manabí, Ecuador, remitido desde su unidad de diálisis por presencia de masa pulsátil a nivel de sitio de FAV húmero cefálica izquierda (**Figura 1. a**). El paciente refirió dolor y enrojecimiento en la zona de la fístula con 10 días de evolución. Se decidió ingreso y cirugía de emergencia. Se indicó antibiocioterapia endovenosa con piperacilina tazobactam 4,5 g endovenoso cada 6 horas.

Primera cirugía: Se realizó asepsia y antisepsia de brazo izquierdo, colocación de campos quirúrgicos. Se infiltran 20 mililitros de lidocaína alrededor de la masa pulsátil, además de sedación endovenosa por parte del servicio de anestesia. Se practica control proximal y distal de la arteria humeral, exéresis del PSA y reparación de la arteria con parche de la misma vena cefálica izquierda sana. Como no se identificaron elementos infecciosos en el sitio quirúrgico, se realizó interposición de prótesis politetrafluoroetileno (PTFE) desde la arteria humeral (más proximal a la fístula previa) a la vena basilíca izquierda (**Figura 1. b, c, d**). El paciente evolucionó favorablemente y se egresó a las 48 horas de la cirugía. Según su unidad se dializó mediante catéter yugular derecho, aunque se procedió a utilizar la prótesis en forma precoz, por mal funcionamiento de este, además de la inconformidad referida por el paciente con los catéteres.

Se comenzó a dializar por prótesis un mes

después de la cirugía con flujos adecuados. Cinco meses más tarde, se nos comunicó que el paciente comenzó con aumento de volumen a nivel del sitio quirúrgico; se realizó ecografía, que describió PSA de FAV protésica. Se colocó catéter yugular derecho y se valoró en el servicio de emergencia del hospital, encontrando dolor y aumento de volumen a nivel del pliegue del codo izquierdo, con zona blanquecina en el centro de la masa pulsátil (**Figura 2. a**). La familiar del paciente refirió trauma por caída sobre la zona de la fístula en los días previos al segundo ingreso. Se decidió internar al paciente y proponer cirugía de emergencia.

Segunda cirugía: se practicó método de anestesia regional (bloqueo de plexo axilar izquierdo) previa administración de 500 mg de vancomicina endovenosa. Se realizó asepsia y antisepsia de brazo izquierdo, colocación de campos quirúrgicos. Se practicó control proximal y distal de la arteria humeral, se disecó la masa pulsátil (**Figura 2. b**) y se encontró hematoma crónico, de aspecto granulomatoso alrededor, de la prótesis (**Figura 2. c y d**). Se procedió a extraer la prótesis de PTFE y reparar la arteria humeral con parche de vena safena y se interpusieron 8 centímetros de vena safena invertida entre arteria humeral (2 cm más distal de antigua anastomosis con la prótesis) y vena basilíca más proximal, resecaando la zona dilatada de la vena (**Figura 2. e**). Se revisó hemostasia y cierre por planos, sin complicaciones durante el procedimiento.

El paciente evolucionó favorablemente, egresando 48 horas después de la cirugía. Se continuó tratamiento endovenoso de vancomicina 500 mg en cada diálisis por 10 días. Se comenzó a realizar diálisis por la fístula a los 45 días posterior a la confección. Dos años posteriores a la segunda cirugía, se mantiene diálisis del paciente, con flujos óptimos. (**Figura 2. d**)

Figura 1. Primer procedimiento quirúrgico.

- a. Imagen de PSA enviada desde su centro de diálisis;
- b. Imagen del PSA después de obtener control vascular y liberado desde el extremo venoso;
- c. PSA completamente extraído;
- d. se realiza nueva fistula protésica entre un extremo sano de arteria humeral y vena basilíca

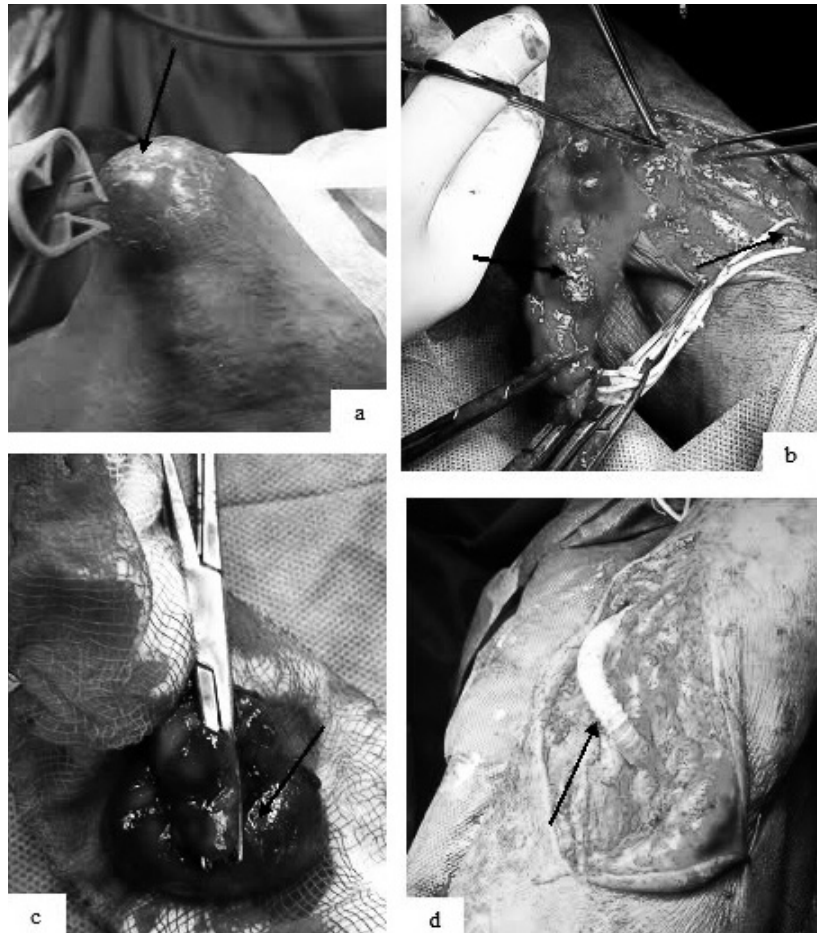
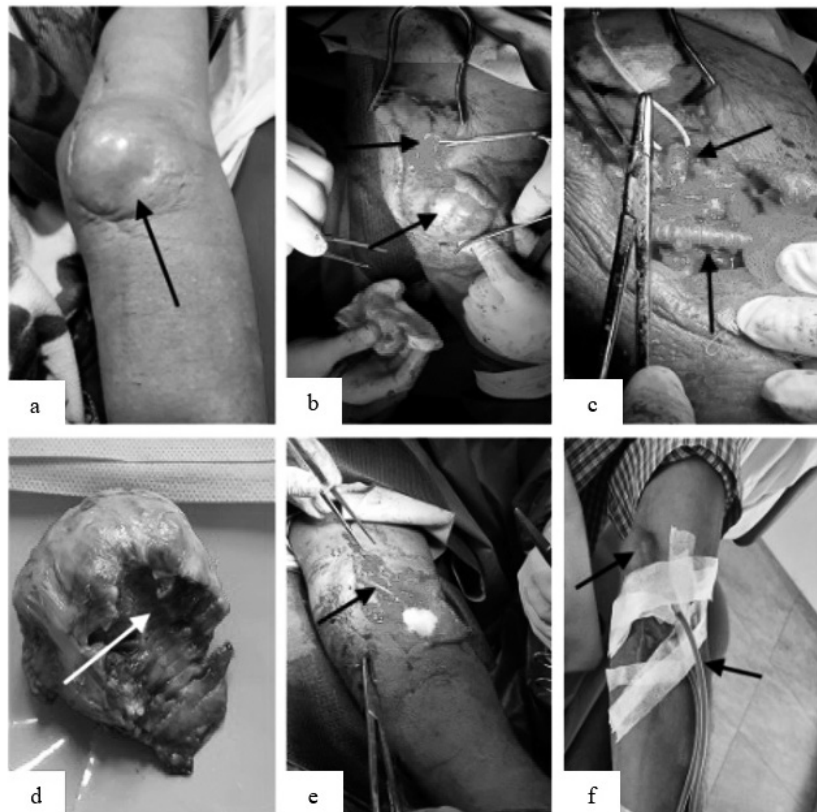


Figura 2. Segundo procedimiento quirúrgico y posoperatorio.

- a. Imagen del PSA valorado en los servicios de emergencia;
- b. Imagen del PSA durante la cirugía;
- c. Imagen del control vascular y de la prótesis PDFE in situ, después de retirar la masa;
- d. Coagulo crónico de aspecto granulomatoso en la mesa quirúrgica;
- e. Interposición de un injerto de vena safena entre la arteria humeral y vena basilíca izquierda; f. Paciente durante diálisis, dos años después a la última cirugía, con aneurisma venoso en sitio de punción



DISCUSIÓN

La punción de una FAV durante el procedimiento de diálisis estándar puede provocar hemorragia prolongada y formación de PSA. Su presentación inicial se caracteriza por dolor a la palpación, auscultación de soplo, pulso ensanchado y masa pulsátil, mientras que en etapas tardías, la compresión arterial conduce a pérdida de pulsos distales e isquemia de la extremidad.⁽⁹⁻¹¹⁾

Cuando el PSA es de gran tamaño, podemos encontrar sintomatología de compresión nerviosa y vascular como calambres, dolor, frialdad y cianosis distal. En el reporte de Leite *et al.*⁽⁶⁾ sobre un PSA iatrogénico gigante de arteria humeral, se muestran las consecuencias del retraso diagnóstico y terapéutico. En este paciente se reseco el PSA y se colocó un implante PTFE debido a la pérdida de un segmento extenso de arteria humeral, particularmente se prefirió la cirugía de emergencia debido a la rápida expansión del PSA y las manifestaciones de isquemia distal.⁽⁶⁾ En nuestro caso, ambas cirugías fueron realizadas de forma emergente por el riesgo de rotura que presentaba el paciente. Por otra parte, la decisión de colocar la prótesis de PTFE en la primera cirugía puede ser discutida después de la exéresis del PSA. En este caso se realizó la misma, debido a que no se encontraron elementos infecciosos.

En nuestro estudio la infección de la prótesis no comprometió el estado del paciente en ningún momento del tratamiento. Incluso después de retirar la masa de tejido de aspecto granulomatoso alrededor de la prótesis de PTFE, se mantenía el frémido de la misma en todo su trayecto. En el estudio de Joshi *et al.*⁽³⁾ se evaluó el tiempo y causas de retirada de una fístula arteriovenosa. Las punciones repetidas del acceso vascular pueden conducir a la formación de PSA. La propiedad de contracción del orificio de punción en una fístula nativa es superior a las prótesis; lo que lleva a una mayor salida de sangre que se acumula en el tejido celular circundante. Asimismo, cuando ocurren punciones repetidas en un mismo sitio, sin realizar una correcta rotación de la zona de abordaje, pueden coincidir varios orificios y provocar un mayor sangrado, lo que predispone a la formación del PSA.

El diagnóstico de pseudoaneurisma se puede realizar mediante ecografía Doppler arterial, angiotomografía y resonancia magnética. Sin embargo, se debe considerar el método menos

costoso, más rápido y disponible en la cama del paciente, como la ecografía. Dicho estudio mostrará la presencia de flujo sanguíneo o trombo dentro del pseudoaneurisma, el tamaño del PSA y su cuello; la integridad de los vasos adyacentes y la presencia de loculaciones.^(3,13)

El manejo del falso aneurisma depende del tamaño, localización, patogenia y etiología.⁽⁶⁾ La presencia de un PSA en las fístulas arteriovenosas se asocia a un elevado riesgo de rotura. En la experiencia del autor, la presencia de una zona blanquecina en la pared del PSA, indica la posibilidad de rotura inminente; signo clínico que se puede visualizar en el presente paciente.

Las opciones de tratamiento del PSA incluyen compresión guiada por ultrasonido, inyección de trombina percutánea, colocación de *stents* endovasculares y reparación quirúrgica abierta.⁽⁷⁾ En el paciente estudiado fue preciso la intervención quirúrgica de emergencia por el riesgo de rotura.

En muchas ocasiones no es posible rescatar la fístula por la presencia del pseudoaneurisma. En nuestro caso se elaboraron nuevas fístulas en ambos procedimientos para mantener el acceso vascular en el miembro no dominante del paciente.

BIBLIOGRAFÍA

- 1) Ayala Struba MA, Manzano Grossia MS, Ligerio Ramosa JM. Fístulas arterio-venosas para hemodiálisis [Internet]. *Nefrología al Día*. Disponible en: <<https://www.nefrologiaaldia.org/332>> (consulta: 10/02/2021).
- 2) Ibeas J, Roca-Tey R, Vallespín J, Moreno T, Moñux G, Martí-Monrós A, *et al.* Guía clínica española del acceso vascular para hemodiálisis. *Nefrología*. 2017;37(Supl. 1):1-191. doi: 10.1007/s00068-020-01546-3.
- 3) Jaiswal LS, Pandit N, Prasad JN, Adhikary S. Pseudoaneurysm of peripheral arteries: our experience in a community-based hospital. *Indian J Vasc Endovasc Surg*. 2019;6(2):102-6. doi: 10.4103/ijves.ijves_66_18.
- 4) Joshi AS, Agrawal DP. Arteriovenous fistula takedown in hemodialysis patients: our experience of 26 cases. *Kardiochir Torakochirurgia Pol*. 2020;17(3):132-6. doi: 10.5114/kitp.2020.99076.
- 5) Rivera PA, Dattilo JB. Pseudoaneurysm [Internet]. *StatPearls*, 2020. Disponible en: <<http://www.ncbi.nlm.nih.gov/pubmed/31194401>> (consulta: 10/02/2021).

- 6) Leite T, Pires M, Pires L, Chagas C, Oliveira AC. Giant iatrogenic pseudoaneurysm of the brachial artery: A case report. *Int J Surg Case Rep.* 2017;37:193-95. doi: 10.1016/j.ijscr.2017.06.044.
- 7) Cox N, Sahnan K, Yee CP, Sritharan K. Brachial artery pseudoaneurysm arising from the stump of a ligated arteriovenous fistula. *BMJ Case Rep.* 2015;2015:bcr2014206993. doi: 10.1136/bcr-2014-206993.
- 8) Jayroe H, Foley K. Arteriovenous fistula [Internet]. *StatPearls*, 2020. Disponible en: <<https://www.ncbi.nlm.nih.gov/books/NBK559213>> (consulta: 10/02/2021).
- 9) Tellis VA, Kohlberg WI, Bhat DJ, Driscoll B, Veith FJ. Expanded polytetrafluoroethylene graft fistula for chronic hemodialysis. *Ann Surg.* 1979;189(1):101-5. doi: 10.1097/00000658-197901000-00019.
- 10) Mudoni A, Cornacchiari M, Gallieni M, Guastoni C, McGrogan D, Logias F, *et al.* Aneurysms and pseudoaneurysms in dialysis access. *Clin Kidney J.* 2015;8(4):363-7. doi: 10.1093/ckj/sfv042.
- 11) Henry JC, Franz RW. Pseudoaneurysms of the peripheral arteries. *Int J Angiol.* 2019;28(1):20-4. doi: 10.1055/s-0039-1677676.
- 12) de Oliveira TP, dos Santos Oliveira R, Ramos da Silva L. Pseudoaneurisma de fistula arteriovenosa: relato de caso. *Rev Patol do Tocantins.* 2020;7(2):88-90. doi: 10.20873/uft.2446-6492.2020v7n2p88.
- 13) Delf J, Ramachandran S, Mustafa S, Saeed A, Kandiyil N. Factors associated with pseudoaneurysm development and necessity for reintervention: a single centre study. *Br J Radiol.* 2019;92(1098):20180893. doi: 10.1259/bjr.20180893.