

IMÁGENES EN NEFROLOGÍA

DISECCIÓN AÓRTICA CON COMPROMISO DE ARTERIA RENAL DERECHA

AORTIC DISSECTION WITH RIGHT RENAL ARTERY INVOLVEMENT

María Daniela Delgado, Ydania Fernández Carreño, Guillermo Alemanno

Servicio de Nefrología, Hospital Nacional "Profesor Alejandro Posadas", Buenos Aires

Rev Nefrol Dial Traspl. 2016; 36 (3): 197-8

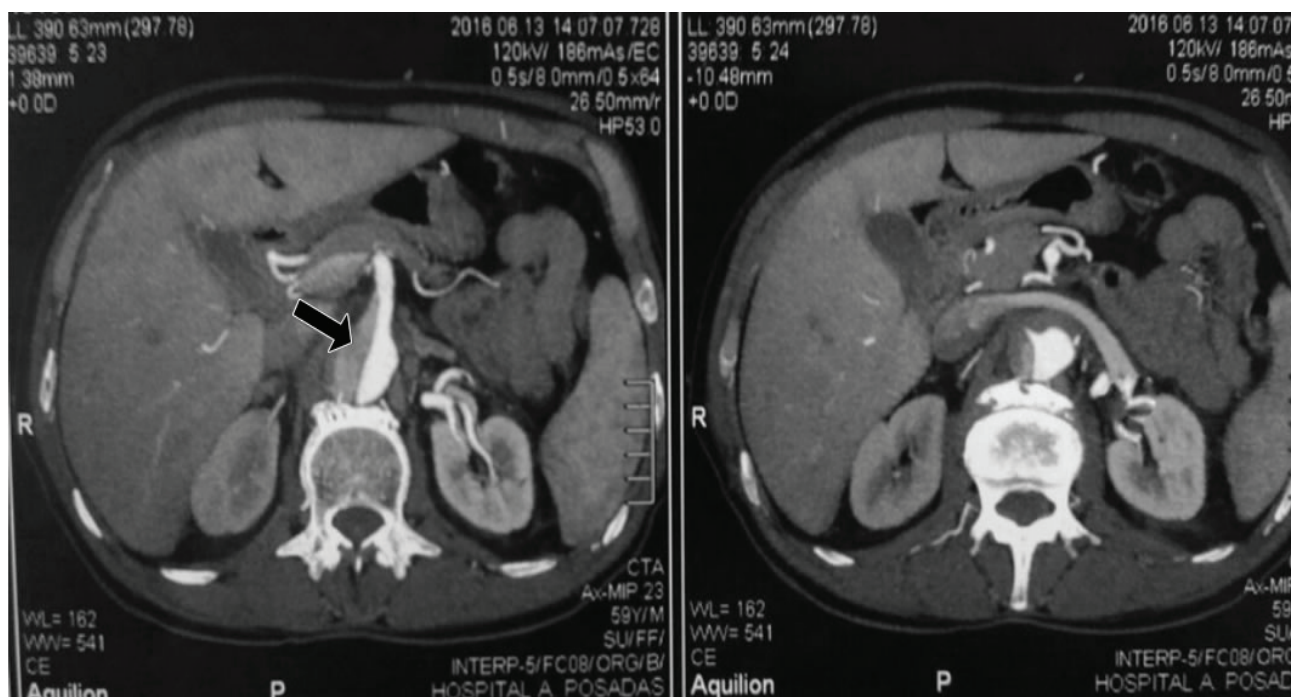
Paciente de 59 años de sexo masculino con antecedentes de EPOC y tabaquismo severo. El día 10-06-2016 presenta dolor dorsal que irradia a región subescapular izquierda. TA: 250/150. Se realiza angiotomografía que informa disección de aorta torácica tipo B. Se coloca endoprótesis en aorta torácica. Se inicia tratamiento con vasodilatadores IV.

El día 14-06-16 presenta caída del hemato-

crito e insuficiencia renal aguda no oligúrica. Se realiza TAC de abdomen que informa: endoprótesis en cayado aórtico, extensa disección en aorta que compromete desde el cayado hasta el nacimiento de las arterias renales. Se observa asimetría en la concentración del material de contraste en ambos riñones a predominio izquierdo y menor flujo a nivel derecho (**Imagen 1**).

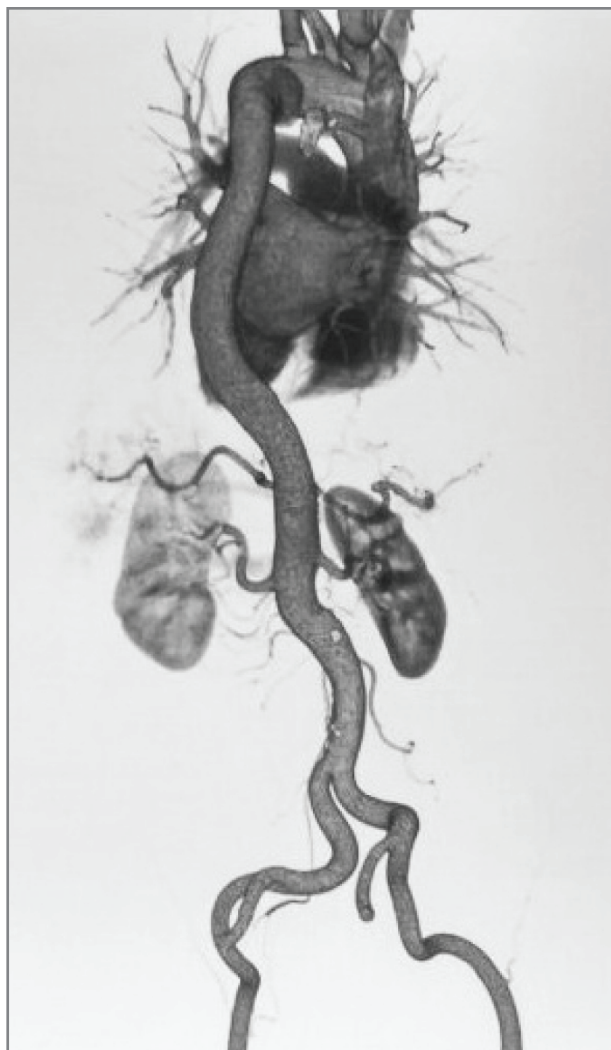
Se realiza angiografía por tomografía compu-

Imagen 1. Se observa compromiso de la luz aórtica



tada (Angio-TAC) con reconstrucción 3D, que muestra extensa disección aórtica desde cayado aórtico hasta las arterias renales, y disección infrarrenal. Endoprótesis aórtica torácica normo implantada. Menor perfusión renal derecha (**Imagen 2**).

Imagen 2. Deterioro de la función renal hasta Cr: 5.6 mg/ dl



El día 15-06-2016 se efectúa implante de endoprótesis torácica en forma telescopada a la previa. Presenta buena evolución clínica, con desaparición del dolor y sin signos de isquemia. El 29-06-2016 se suspenden antihipertensivos por vía endovenosa y el 30-06-2016 pasa a sala general. Laboratorio del 01-07-2016 con creatinemia de 1 mg/dl.

La disección aórtica continúa siendo una patología con elevada morbimortalidad, especialmente cuando hay signos de isquemia de órganos, a pesar de los notables avances de las últimas décadas. El compromiso de arteria renales en las disecciones aórticas es raro (5-7 % de los casos) y suele asociarse a cifras tensionales muy elevadas. La IRA en estos casos puede ser secundaria shock, que nuestro paciente no presentó, o al compromiso en la circulación arterial por la disección. Probablemente, en el presente caso, se combinaron varios mecanismos simultáneos de injuria renal, incluyendo isquemia del riñón derecho y nefrotoxicidad por contraste utilizado en la angiografía y colocación de endoprótesis.

REFERENCIAS BIBLIOGRÁFICAS

Moulakakis KG, Sfyroeras GS, Papapetrou A, Antonopoulos CN, Mantas G, Kakisis J, et al. Inflammatory response and renal function following endovascular repair of the descending thoracic aorta. *J Endovasc Ther.* 2015;22(2):201-6.

Nozdrzykowski M, Luehr M, Garbade J, Schmidt A, Leontyev S, Misfeld M, et al. Outcomes of secondary procedures after primary thoracic endovascular aortic repair. *Eur J Cardiothorac Surg.* 2016;49(3):770-7.

Slovut DP, DeMaiores CA, Konda S. Type B aortic dissection and left renal artery stenosis treated with a thoracic endoprosthesis. *J Vasc Surg.* 2007;45(2):414.

Recibido en su forma original: 6 de julio de 2016

Aceptación final: 15 de julio de 2016

Dra. María Daniela Delgado

Servicio de Nefrología, Hospital Nacional "Profesor Alejandro Posadas", Buenos Aires

e-mail: mdaniela64@hotmail.com